Sémiologie médicale aux urgences pédiatriques
Cours du 14 Mai 2008

Dr François Angoulvant CCA
Service des urgences pédiatriques
Hôpital Robert Debré

Gène respiratoire chez un nourrisson

OBJECTIFS

- **Identifier la détresse respiratoire**
- Analyser
  - le **mécanisme** et la **topographie**
  - pour évaluer la cause
- Rechercher les signes de **gravité**

➢ **haute**

➢ **basse**

OBJECTIF N°1

Reconnaitre la détresse respiratoire

= Inspection
(enfant déshabillé)

Sémiologie respiratoire de l ’enfant normal

	Nouveau né	Nourrisson	Enfant > 2-3 ans
Fréquence (c/mn)	40-50	20-40	18-20
Type de la respiration	Nasale Abdominale irrégulière	Bucconasale Thoracoabdominale régulière	

Identifier la détresse respiratoire

- Mesure de la fréquence respiratoire
- Analyse des signes de lutte

Fréquence respiratoire

- ↑ (50 cycles / minute)

  ↙ Polypnée

- Exceptionnellement ↓ (< 15 cycles / minute)

  ↙ Bradypnée = épuisement

Les signes de lutte

- Tirage
  - Intensité (gravité)
  - Topographie (sus-sternale, intercostale, sous-costale)
- Battement des ailes du nez
- Entonnoir xyphoïdien
- Balancement thoraco-abdo

OBJECTIF N° 2 :
Mécanisme et topographie

2.1 Dyspnée bruyante = dyspnée obstructive (lutte)

temps prédominant

inspiratoire	**2 temps**	**expiratoire**
obstruction nasale pharyngée laryngée	obstruction trachéale	obstruction bronchiolaire bronchique

Physiologie respiratoire

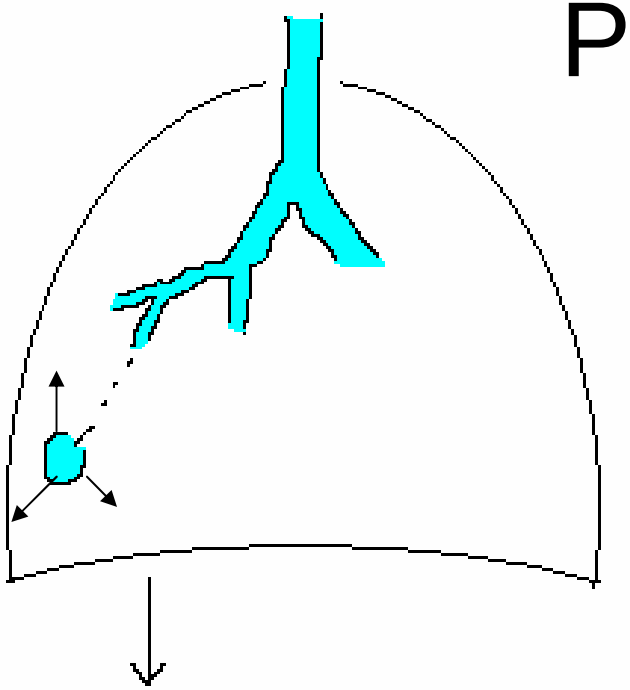

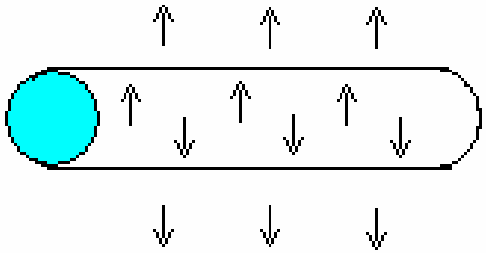

A l'inspiration:

- Diminution de la Pression dans la cage thoracique par abaissement du diaphragme
- Pression dans les voies aériennes > Pression dans la cage thoracique
- Dilatation des bronches et bronchioles, les alvéoles se remplissent d'air

Physiologie respiratoire

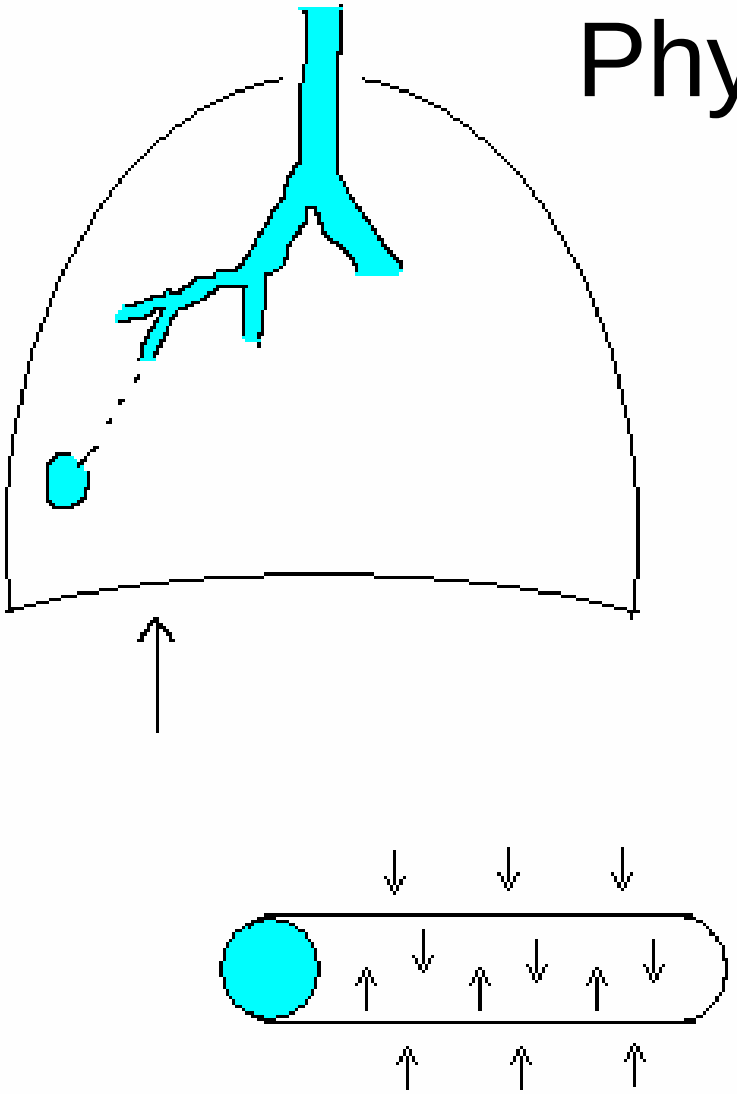

A l'expiration:

- Augmentation Pression dans la cage thoracique par élévation du diaphragme
- Pression dans les voies aériennes < Pression dans la cage thoracique
- Ecrasement des bronches et bronchioles.

Dyspnée obstructive

Inspiratoire :

– nasale : atrésie des choanes, rhinites (nouveau-né)
– pharyngée : hypertrophie, phlegmon amygdalien
– laryngée : laryngites :

* sous glottique +++ (cornage)

* sus-glottique- épiglottite (rare)

2 temps :

– trachéale: corps étranger. Compression (arc vasculaire anormal)

Expiratoire :

– bronchioliaire
– bronchique

} Bronchiolite - asthme - corps étranger

TACHYPNEE SEVERE (non bruyante) + signes de lutte et de sévérité

= pathologie respiratoire alvéolaire (pneumopathie) ou pleurale

= ou cardiaque (myocardite aiguë)

DYSPNEES SINE MATERIA (neurologiques ; choc... ; acidose)

OBJECTIF N°3 : reconnaître les signes de gravité

- Intensité de la polypnée : **FR** > 60 c/mn
- Intensité des **signes de lutte** ou ➢ rapide avec bradypnée secondaire (épuisement)
- **Irregularités** du rythme respiratoire (apnées)
- Pâleur, **cyanose**
- Anxiété, agitation, **troubles de la conscience**
- **Sueurs**, tachycardie, HTA

TENIR COMPTE AUSSI DES SIGNES DE GRAVITE LIES AU « TERRAIN »

Signes de gravité lies au terrain

- Dysplasie bronchoulmonaire, mucoviscidose
- Asthme du nourrisson
- Cardiopathie congénitale
- Nourrisson de moins de 6 semaines, prématurité, hypotrophie

CONCLUSIONS

L ’analyse sémiologique d’inspection permet de conclure

C ’est :

- Une détresse respiratoire
- Une détresse respiratoire obstructive (ou non)
- Une détresse respiratoire :
  - Sévère ⇨ observation - hospitalisation
  - Ou pas ⇨ surveillance

Les éléments d'appoints

- Anamnèse :
  - antécédents : D. Laryngées - bronchiolites - RGO
  - modes de survenue
    - brutal : corps étrangers / laryngite
    - progressif : fébrile ou non (bronchiolite/asthme)
  - caractères évolutifs des signes cliniques
  - qualité de la prise des biberons (bronchiolites)

Les éléments d'appoints (2)

- Examen clinique :
  - percussion (matité)
  - auscultation :
    - pulmonaire (sibilants - crépitants)

      ET
    - cardiaque (FC - souffle)

Examens complémentaires

En ambulatoire :

Inutiles si gravite = 0

A l ’hôpital :

A) +/- de confirmation ⇨ orientes

B) indispensables si sévérité

Examens complémentaires (2)

- **RADIO DU THORAX** : confirmation mécanisme
  - expiratoire obstructif = bronchiole = distension pulmonaire
  - tachypnée + cyanose = alvéoles = opacités parenchymateuses
- **SaO2 - gaz du sang** ⇨ hypoxie / hypercapnie

NFS, CRP
Iono sanguin → Etiologie

Dylan

- Le petit Dylan, âgé de 6 semaines, est amené aux urgences vers 18 heures par ses parents pour une gêne respiratoire

Dylan

- Quelles Questions ? Antécédents
  - Etude du carnet de santé
  - Déroulement de la grossesse, de la naissance
  - Vaccinations
  - Antécédents familiaux : mère asthmatique
  - Alimentation : allaitement maternel exclusif

Dylan

- Quelles Questions ?

  Histoire De la Maladie

  – Depuis 48 heures, Dylan présente une gêne respiratoire
  – Un épisode de vomissement hier soir (Toux émétisante ?)
  – Il refuse de s'alimenter depuis ce matin.
  – Pas de fièvre

Dylan

- Examen clinique 1er temps _ inspection
  - FR=75/mn, sans pauses
  - Pas de cyanose
  - Signes de lutte: balancement thoraco-abdominal, tirage intercostale, pas d'entonnoir xyphoïdien, pas de geignement expiratoire, pas de battement des ailes du nez
  - Rhinorhée permanente, toux
  - Pas de wheezing

- Dyspnée: Polypnée, Bradypnée, apnée
- Signes de lutte
- Cyanose, désaturation

} Détresse respiratoire aiguë

Dylan

- Examen clinique 2ème temps _ Auscultation et palpation
  - Les constantes sont: FC=145/mn, SaO2=93% sous air ambiant, température=37,5℃, Poids= 4,600 kg
  - A l'auscultation sibilants expiratoire diffus, ronchus bilatéraux, pas de crépitants.
  - Examen cardio-vasculaire ???
  - BDC réguliers, pas de souffle, pouls périph +/+, pas d'œdèmes des membres infs, pas d'hépatomégalie

Vidéos

Dylan

- Diagnostic ?

Bronchiolite

- Etiologie: Virus respiratoire Syncitial

Dylan

- Critères d'hospitalisation
  - Terrain : Age < 6 semaines notamment car possibilités de pauses respiratoires. Ancien prématurés, pathologie respiratoire chronique (bronchodysplasie)
  - Détresse respiratoire avec FR > 60 /min, signes de lutte importants
  - Alimentation < 50 % de la ration normale
  - Difficulté de surveillance par la famille

Sémiologie Bronchiolite

- La gène respiratoire prédomine à l'expiration
- Temps expiratoire supérieur au temps inspiratoire (frein expiratoire)
- Tirage prédomine en inter ou sous-costal
- La toux est sèche
- Sibilants surtout expiratoire à l'auscultation, parfois audible à distance (wheezing). On peut également entendre des crépitants.
- Majoration de la gène lorsque l'enfant pleurs.

Guillaume

- Guillaume, nourrisson de 45 jours est amené aux urgences par ses parents pour une gène respiratoire.

Guillaume

- La grossesse et l'accouchement se sont déroulés sans anomalies. Un rendez-vous avec un dermatologue est prévu dans une semaine pour un angiome du visage prenant l'orbite droite.
- PN : 3230 g T : 50 cm PC : 34 cm
- L'enfant est allaité 8 fois par jour. Les parents rapportent des difficultés à respirer depuis quelques jours et un refus de l'alimentation aujourd'hui.

Guillaume

- Poids 4200g, température 37°4, fréquence cardiaque : 170/mn, fréquence respiratoire : 80/mn, tirage sus-costal, stridor, sibilants inspiratoires.
- Cyanose péribuccale

Sur le plan physiologique, que traduit une cyanose ?

La cyanose apparaît lorsqu'il existe au moins 5 g/dL d'hémoglobine réduite.

Vidéos

Guillaume

- Ce tableau est évocateur d'une dyspnée sur un angiome sous-glottique.
- C'est l'exploration des voies aériennes supérieure réalisée en général par une fibroscopie.
- Les autres causes à évoquer sont : une laryngomalacie, un abcès rétropharyngien, une sténose laryngée, une paralysie laryngée, des kystes laryngées, une laryngite aiguë virale, un corps étranger laryngé.

Sémiologie Laryngite

- La gène respiratoire prédomine à l'inspiration
- Temps inspiratoire supérieur au temps expiratoire
- Tirage prédomine en sus-sternale
- La toux est rauque
- bruit surajouté inspiratoire : le cornage
- la voix est rauque
- L'auscultation est claire en dehors du cornage
- Majoration de la gène lorsque l'enfant pleurs.

Mathilde

- Mathilde, 9 mois, a refusé la veille la moitié du biberon du soir. Un nouveau biberon lui a été préparé dans la nuit qu'elle a rejeté dans sa presque totalité.
- Sa température est à 38℃. Elle semble grincheuse et vaguement algique.
- Sa mère lui a proposé une dose de sirop de Paracétamol adaptée à son dernier poids, chiffré il y a une huitaine de jours à 9 kg.

Mathilde

- Le lendemain matin, l'enfant vomit à nouveau la quasi-totalité de son biberon, puis émet en moins d'une heure trois selles liquides.
- La mère propose un soluté de réhydratation orale que l'enfant rejette en totalité malgré 3 nouvelles tentatives à une demi-heure d'intervalle. Trois nouvelles selles sont émises dans les 3 heures suivantes.
- Mathilde apparaissant « fatiguée », est dirigée par ses parents vers les urgences hospitalières pédiatriques.

Mathilde

Quel diagnostic portez-vous?

- Gastro-entérite aigue virale

Comment évaluez-vous chez cette enfant la sévérité immédiate de ce diagnostic ?

- aspect de l'enfant
- conscience
- poids
- constantes hémodynamiques : extrémités, TRC, TA, pouls
- pli cutané, déshydratation

Mathilde

- Sur quels signes apprécie-t-on une déshydratation extra-cellulaire et une déshydratation intracellulaire ?
  - DEC : hémodynamique (TA, pouls, TRC, oligurie), poids, pli cutané, cernes oculaires
  - DIC : soif, fièvre, hypotonie globes oculaires ou yeux creux, muqueuses sèches

Mathilde

- Ces signes sont tous présents à votre examen.
- Mathilde est marbrée. Sa fréquence cardiaque est à 160/mn alors que sa température est chiffrée à 38℃. Son temps de recoloration cutané est augmenté à 3 secondes.
- Deux nouvelles selles liquides purement aqueuses sont émises au cours de votre examen.
- L’enfant apparaît consciente mais fatiguée. La pression artérielle systolique est à 9.

Mathilde

- Quels examens complémentaires demandez-vous ?
  - Ionogramme sanguin (Na, K, urée, créat, protides)
  - Hémocultures, CRP, NFS

- Quelle attitude thérapeutique immédiate proposez-vous ?
  - Remplissage vasculaire **: 20 ml/kg de sérum physiologique en 15 minutes**
  - Puis réhydratation intra-veineuse

Mathilde

- Etiologies ?
- Prévention ?

Déshydratation du NRS

Excès de pertes Rénale ou extra Rénale:

- Des causes digestives : diarrhée, 3ème secteur /occlusions, vomissements.
- Des causes cutanées : brûlures étendues, syndrome de Lyell, coup de chaleur, mucoviscidose.
- Des causes rénales : DID, diabète insipide, uropathies obstructives, tubulopathies, hypercalcémie, diurétiques.
- Les causes pulmonaires: plus anecdotique

Les carences d'apport: anorexies, les troubles de conscience, les troubles de déglutition.

1 - Evaluer la sévérité de la déshydratation

Perte de poids	<5%	5-10%	>10%
Peau	Normale	Pli cutané paresseux	Pli cutané persistant
Yeux	Normaux	Creux	Enfoncés
Fontanelle	Normale	Creuse	Déprimée
Muqueuses	Normales	Sèches	Craquelées
Soif	Augmentée	Assoiffé	Léthargique
Conscience	Normale	Irritable	Obnubilé/Comateux
Fréquence cardiaque	Normale	Augmentée	Très augmentée
Pouls périphériques	Normaux	Normaux	Faibles ou absents
Temps recoloration	<3 s	3-4 s	≥ 5 s (marbrures)
Pression artérielle	Normale	Normale	Pincée/diminuée
Diurèse	1-2 ml/kg/h	≤ 1 ml/kg/h	<< 1 ml/kg/h

Toux chez l’enfant

Vidéos

Vomissements de l’enfant

Introduction

- Les vomissements se définissent comme des rejets actifs de tout ou partie du contenu gastrique ou intestinal par la bouche.
- Ils doivent être distingués :
  - des régurgitations qui correspondent à une remontée passive du contenu gastrique, sans effort, fréquentes chez le nourrisson après la tétée.

Diagnostic étiologique (1)

- **Infectieuses**

- GEA virale ou bactérienne (les vomissements peuvent précéder la diarrhée MAIS seul l'existence de diarrhée permet de retenir le diagnostic !!
- infection ORL (otite, rhinopharyngite, angine +++ , stomatite)
- infection urinaire (notamment chez le petit nourrisson)
- méningite (symptômes souvent peu spécifiques chez le nourrisson), encéphalite
- infection respiratoire (Toux émétisante ++): bronchiolite, asthme, coqueluche
- hépatite (ictère), pancréatite

Diagnostic étiologique (2)

- **Non infectieuses:** Chirurgicales
  - Sténose du pylore (vomissements abondants systématiques post-prandiaux précoces chez un nourrissons de 6 semaines avec mauvaise prise de poids) => echo du pylore … qui n'a pas être réalisée en pleine nuit mais le lendemain matin.
  - Invagination Intestinale Aiguë (ASP, echo abdo + avis chir)
  - hernie étranglée
  - volvulus (malrotation)
  - appendicite aiguë
  - torsion testicule/ovaire

Diagnostic étiologique (3)

- **Non infectieuses et non chirurgicales**
  - Allergie alimentaire surtout APLV : apparition des symptomes au sevrage, (vomissements, diarrhée, rashs cutanés +++).=> traitement lait sans PLV dosage des IgE totales et spécifiques du lait (=RAST PLV), tests cutanés (diallertest®)
  - cause neurologique (hypertension intra-crânienne liée à un hématome sous- ou extra-dural ou à une tumeur cérébrale). Il s'agit de causes rares, l'examen neurologique est anormal.
  - cause toxique:
    - Exogène: réaction médoc
    - Endogène/Maladie Métabolique: galactosémie, cycle de l'urée…

Repères & Bon sens

- Persistance de vomissements chez un patient à jeun => pathologie chirurgicale
- Vomissements bilieux (verts) => pathologie chirurgicale
- Trouble de conscience => pathologie neurologique et métabolique mais aussi IIA
- Fièvre => pathologie infectieuse (exceptionnelle dans l'IIA)
- Eviter de mettre par défaut le diagnostic de Gastro-entérite aiguë.

Pleurs

- Un bébé de 2 mois est amené par ses parents car il n’arrête pas de pleurer bizarrement…

Vidéo